

Atrophies maxillaires

et technique Diskimplant

Implantologie basale : « mode d'emploi »

Alain **ANSEL***
 Didier **MENETRAY****
 Philippe **COTTEN*****
 Prothèse **ARMAND STENGER******

Introduction

« La fonction crée l'organe » :

Jean Baptiste de Lamarck (1744-1829) ; naturaliste français.

Au cours du temps, et avec la perte de l'organe dentaire, la crête alvéolaire va subir des modifications importantes, perdant progressivement sa hauteur, son épaisseur et sa densité. En post-extractionnel immédiat, la crête est suffisante pour recevoir une réhabilitation par implants axiaux. Par la suite, il va falloir recourir à des techniques chirurgicales diverses de reconstitutions osseuses pour recouvrer des conditions adéquates à l'implantologie axiale (greffes d'appositions, greffes en onlay, techniques de Summers, sinus lifts etc..).

Ces techniques nécessitent néanmoins un os résiduel suffisant.

Lorsque la fonte osseuse se poursuit, l'os alvéolaire disparaît en quasi-totalité, laissant place à l'os basal qui constitue la structure matricielle de la face. Il ne reste que les piliers de la face essentiellement constitués d'os cortical : les piliers ptérygoïdiens, les piliers zygomatiques, les piliers canins et l'épine nasale. C'est à ce moment que la technique Diskimplant® prend tout son sens dans le concept de l'implantologie basale. (Fig. 1)

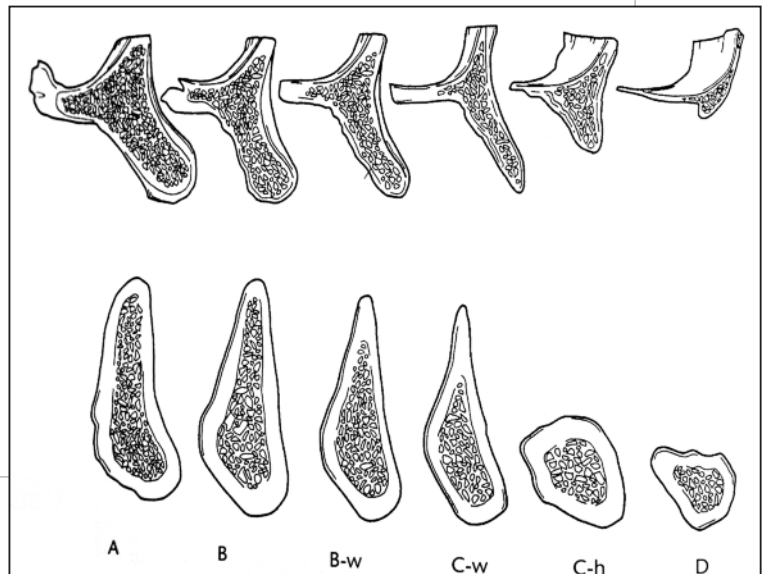


Fig. 1- Cycle de résorption de l'os alvéolaire au maxillaire et à la mandibule.

*6 place du Luxembourg 57100 Thionville alainansel@wanadoo.fr

**3 quai Duguay Trouin 35400 Saint Malo docteurmenetray@wanadoo.fr

***Barcelone Espagne cotten.philippe@gmail.com

****3 impasse de la volière 57100 Thionville Laboratoire.stenger@wanadoo.fr

Deux Techniques Implantaires

L'implantologie basale s'appuie sur deux techniques implantaires distinctes.

- **l'insertion axiale** : le forage se fait sur le haut de la crête avec un foret au contre-angle à basse vitesse. L'implant est vissé dans une crête > 7 mm de hauteur et > 6 mm de largeur. L'axe prothétique suit celui de la crête.
- **l'insertion latérale** : l'ostéotomie se fait par voie vestibulaire à l'aide d'un cutter monté sur turbine à très haute vitesse (300000 trs/mn) sous aquaplaning dans des crêtes < 3 mm ou des crêtes fines en lame de couteau ou des crêtes plates et larges. Le Diskimplant est impacté dans une loge sous dimensionnée pour un blocage suffisant. (**Fig. 2,3,4**)

L'implant à plaque d'ostéosynthèse est une évolution du Diskimplant qui s'est inspiré des plaques d'ostéosynthèse utilisées en chirurgie maxillo-faciale. Son dessin est issu du Diskimplant® avec une base allongée de 33 mm ou 43 mm et de 9 et 7 mm de largeur. Base à laquelle on a adjoint des œilletons destinés à recevoir des vis d'ostéosynthèse autoforantes de 4 à 7 mm de longueur. Le reste de l'implant est la copie conforme du Diskimplant® avec une tête implantaire dotée d'un hexagone externe protégé et d'un système cône morse qui s'appuie sur le concept de la connectique plane. (**Fig. 5**)

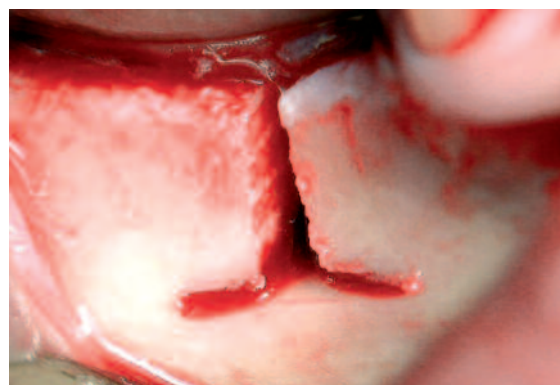


Fig. 2- Ostéo-incision en forme de T.

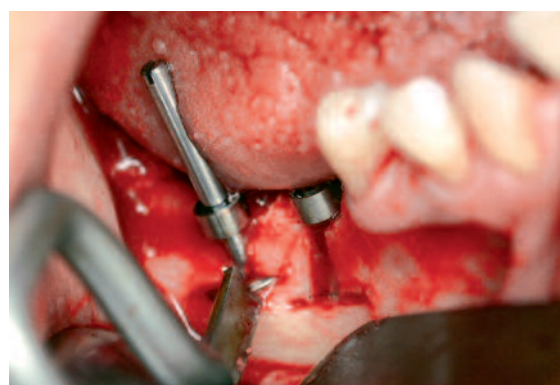


Fig. 3- Implant impacté dans sa loge sous dimensionnée.

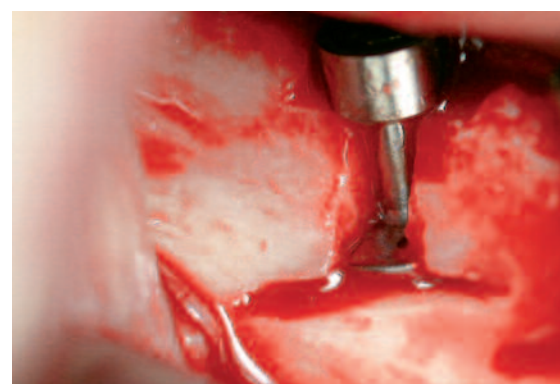

Fig. 4- Diskimplant dans sa loge.

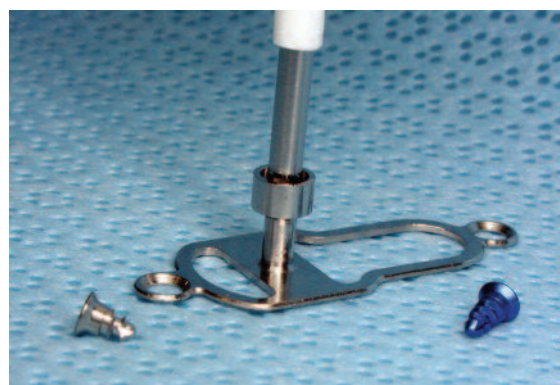

Fig. 5- Implant à plaque d'ostéosynthèse et ses vis autoforantes.

Concept de l'Implantologie Basale

L'implantologie basale prend tout son sens dans les atrophies osseuses. Le chirurgien va s'appuyer sur les bases osseuses de la face. (**Fig. 6**)

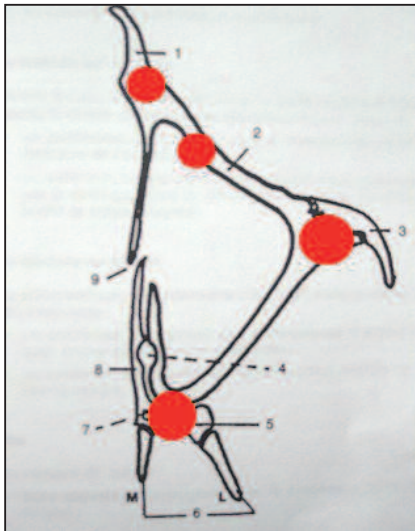


Fig. 6- Coupe axiale du maxillaire - les piliers de la face.

- l'apophyse ptérygoïde du sphénoïde, os de la base du crâne, os cortical où viennent s'insérer les muscles ptérygoïdiens médian et latéral,
- l'apophyse zygomatique du malaire, os de la pommette, où vient s'insérer le muscle masséter,
- Le pilier canin où viennent s'insérer les muscles peauciers de la mimique,
- L'épine nasale.

L'implantologie basale utilise les deux techniques implantaire axiale et latérale pour s'appuyer sur le concept de l'appui cortical. En effet, le blocage primaire de l'implant ne peut être obtenu que par une insertion dans de l'os compact. (à noter que là où il y a insertion et traction musculaire, nous trouvons un os compact de forte densité).

Les prothèses en implantologie basale sont transvissées et ne tiennent pas compte du parallélisme des implants grâce au système de connectique plane qui s'insère sur un système cône morse protégé. Elles sont placées en MCI (mise en charge

immédiate) et leur structure en chrome-cobalt leur confère une très forte rigidité qui va faire office de fixateur externe de cicatrisation osseuse.

Apports de la Préparation Ostéogénique et de l'Utilisation du Botox®.

La préparation ostéogénique a été développée par Isaak Bindermann (Tel Aviv) et le Gérard Scortecchi (Nice) sur un principe simple du sondage osseux préalable à la chirurgie, avec des ostéotenseurs matriciels recouverts de DLC (diamond like carbon). (**Fig. 7**)

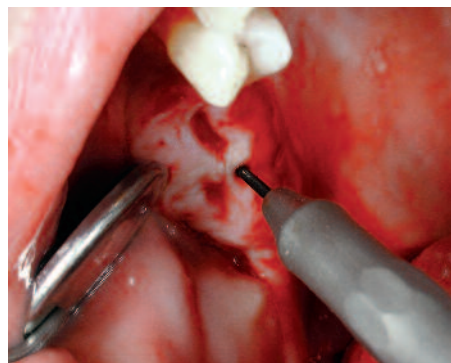


Fig. 7- Ostéotenseur manuel recouvert de DLC.

Ce sondage atraumatique pour le patient provoque des micro-cracks de la matrice osseuse qui créent un saignement interne de l'os faisant un appel localisé de cellules souches qui déterminent une densification de l'os nécessaire à un meilleur blocage primaire de l'implant.

Trois types de manœuvres sont décrites :

- sondage intra-osseux dans l'os spongieux qui transforme l'os de type 4 en os de type 2. (**Fig. 8**)
- sondage trans-sinusien qui soulève la membrane Schneider et provoque un hématome sous membranaire qui va s'ossifier. (**Fig. 9**)
- sondage tangentiel sous-périosté qui va stimuler la fonction ostéogénique du périoste, déclenchant un largage des BMP (Bone Morphogenetic Protein) (**Fig. 10**)

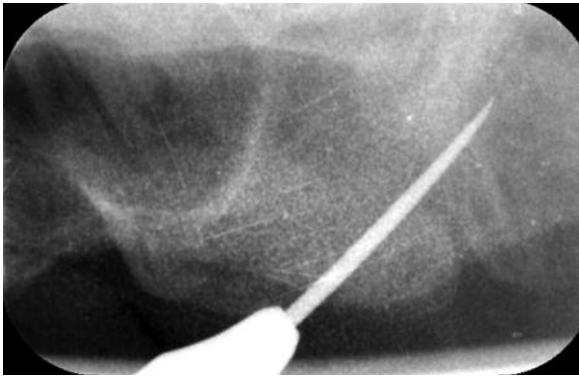

Fig. 8- Sondage intra-osseux avec ostéotenseur manuel créant des micro-cracks ostéoinducteurs.

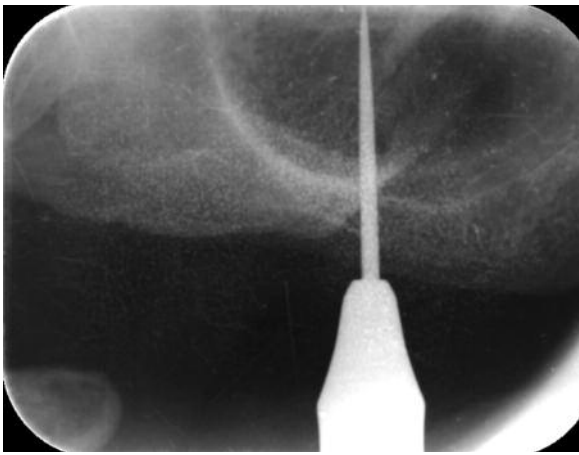


Fig. 9- Sondage trans-sinusal créant un micro-saignement sous membranaire qui va s'ossifier.

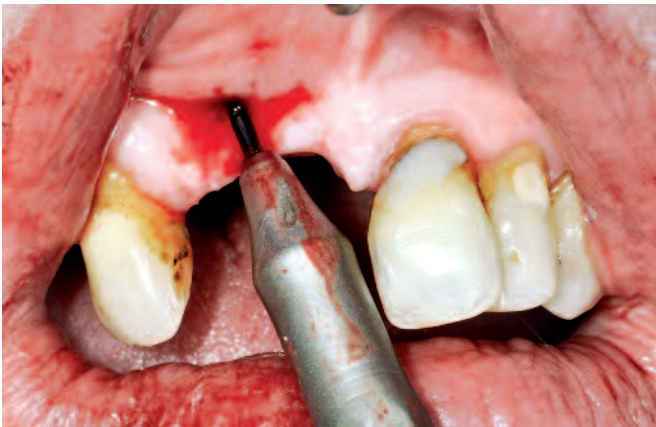

Fig. 10- Sondage tangentiel sous périoste. Appel des BMP.

Les séances se font à 45 jours d'intervalle pour une densification de l'os ; période basée sur le pic de concentration des ostéoblastes dans le cycle de la néoformation osseuse.

Une séquence à 21 jours est utilisée à contrario pour ramollir un os trop dur et acellulaire au moment du pic d'ostéoclasie.

La préparation ostéogénique est un élément essentiel à la réussite de nos chirurgies en implantologie basale, sachant que l'atrophie osseuse s'accompagne d'une raréfaction cellulaire des bases osseuses. La stimulation de la néo-angiogénèse va s'enrichir d'un potentiel en cellules souches, véritable source de succès dans l'ostéointégration de nos implants.

La toxine botulique : depuis quelques années, nous avons mis en place un protocole de préparation des muscles masticateurs puissants par l'injection dans les 3 chefs du Masseter et du Temporal (de façon bilatérale) 15 jours avant la chirurgie. L'injection de la toxine botulique a pour effet de bloquer la plaque motrice des fibres musculaires en se fixant sur les récepteurs du neurotransmetteur habituel bloquant ainsi l'activité de la fibre. L'action de cette toxine est réversible et dure environ 3 à 6 mois. Lors de l'injection, toutes les fibres musculaires ne sont pas touchées et la paralysie transitoire ne touche pas le muscle dans sa totalité, mais sa puissance est fortement altérée de sorte que le patient peut continuer à mastiquer mais avec une force moindre (la perte de puissance peut être estimée à 1/3). Ce protocole est très intéressant dans les cas d'atrophies osseuses ; lors de la mise en charge des implants sur un os résiduel de faible volume et de qualité amoindrie, l'ostéointégration de ces implants est facilitée par une diminution des contraintes.

L'injection de cette toxine est régie par une AMM spécifique ; seuls quelques médecins sont habilités à utiliser ce produit (chirurgiens maxillo-faciaux, chirurgiens plasticiens, médecins dermatologues). Les injections se font à raison de 100U par masseter et 50U par temporal. On utilise DYSPORT (laboratoire IPSEN) ou BOTOX (laboratoire ALLERGAN)

Protocole en Implantologie Basale

Au travers de trois cas d'atrophies maxillaires traitées en implantologie basale, le terme de « Mode d'Emploi » prend un sens raisonné tant le mode opératoire chez ces trois patientes a suivi le même protocole avec un résultat identique sur le plan radiologique et prothétique.

A/ analyse préimplantaire :

Les radiographies panoramiques présentent des similitudes : une zone sous sinusienne atrophique avec des tubérosités maxillaires réduites. Les pré-maxillaires semblent assez hauts, mais l'analyse scanner nous dévoilera des crêtes fines en lame de couteau. (**Fig. 11, 12, 13**)

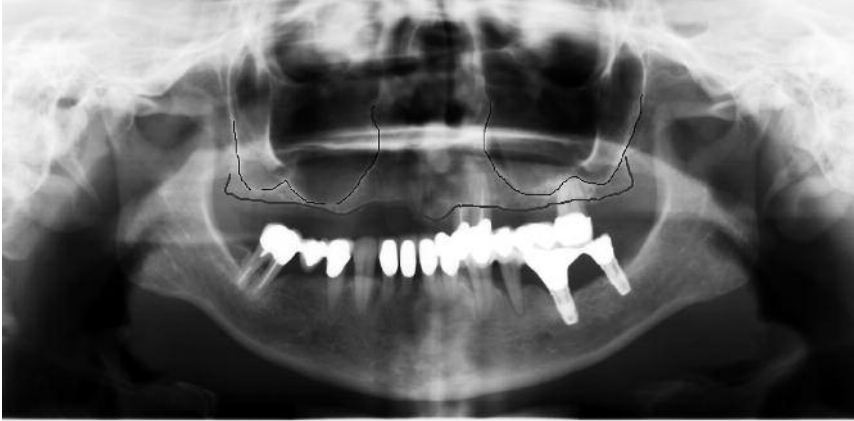

Fig. 11-
Mme B panoramique initiale.

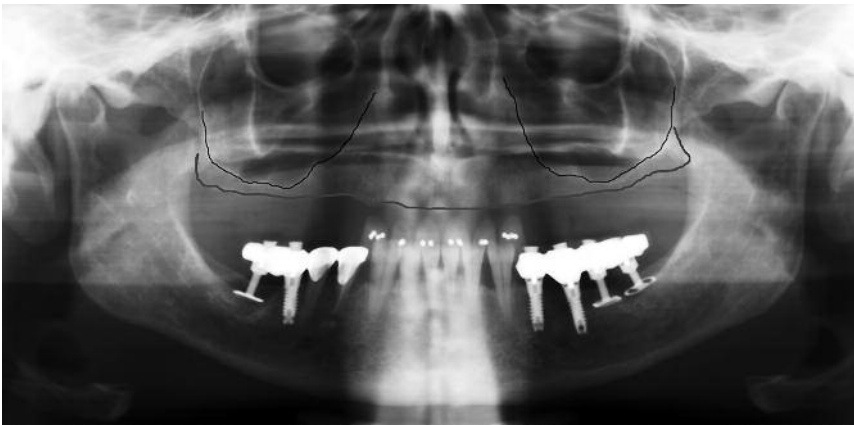


Fig. 12-
Mme C panoramique de départ.

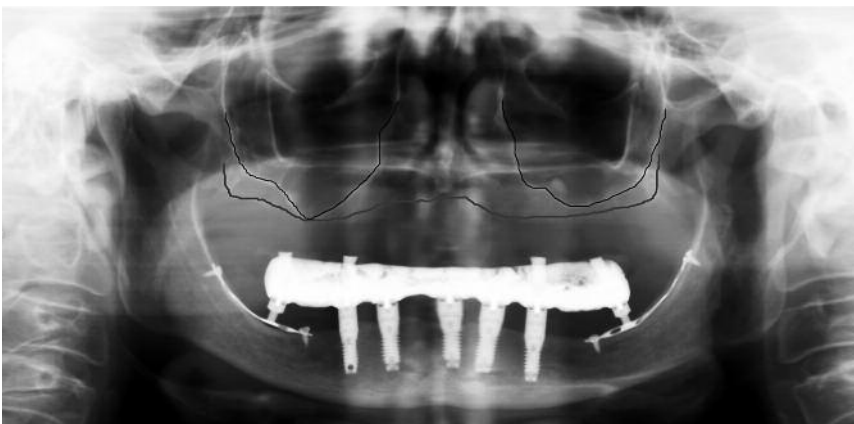


Fig. 13-
Mme M panoramique avant traitement.

La réalisation de **modèles stéréolithographiques** (Materialise Dental France) va confirmer la similitude de ces trois cas à opérer ; un sinus procident, des tubérosités réduites et des prémaxillaires en lame de couteau. Le modèle stéréolithographique est un élément essentiel de la prise de décision en implantologie basale.

On visualise avant la chirurgie le type d'intervention que l'on va pouvoir pratiquer. Il permet également en cours d'intervention de prendre tous les repères nécessaires pour un bon positionnement des implants. (**Fig. 14, 15, 16**)




Fig. 14- Mme B modèle stéréolithographique.

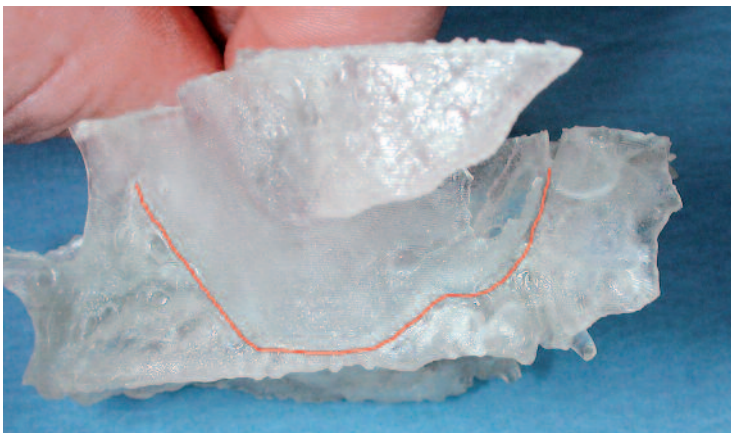


Fig. 15- Mme C modèle stéréolithographique.

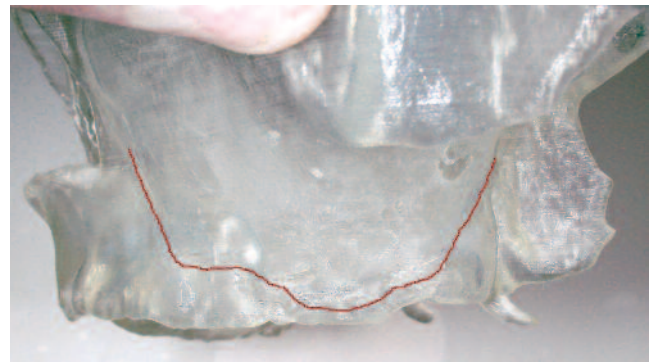

Fig. 16- Mme M modèle stéréolithographique.

B/ la chirurgie :

Différents types d'implants peuvent être utilisés au niveau de l'épine nasale : simples disks, doubles disks, implants axiaux à large diamètre, implants Frutex de faible diamètre, selon la configuration osseuse du site.

Les autres sites sont toujours équipés de la même façon quelque soit l'importance de l'atrophie maxillaire.

- 2 implants ptérygoïdiens axiaux : implants cylindro-coniques Fractal 3.3H16MF4 où le pilier de 4mm est intégré en monobloc. L'axe de ces implants est incliné à 45° de mésial en distal vers le haut et 45° de vestibulaire en palatin. L'implant est placé en condensation osseuse par son caractère microfilété autotaudant (seul un foret pilote a été utilisé). Il va perforer l'aile de l'apophyse ptérygoïde du sphénoïde (os de la base du crâne). (**Fig. 17**)

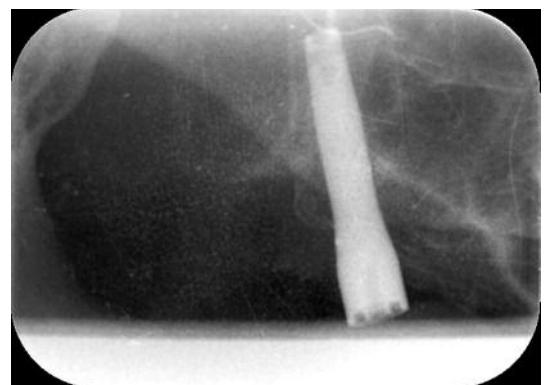


Fig. 17- Implant ptérygoïdien ancré dans l'apophyse ptérygoïdienne du sphénoïde.

- 2 implants zygomatiques : implants à plaque d'ostéosynthèse 43G2DM9. Ces implants sont sous périostés sur leur plus grande longueur et endo-osseux au niveau de la crête. Deux vis d'ostéosynthèse de 6mm (véritables mini-implants endo-osseux) vont stabiliser l'implant de façon primaire ; l'une au niveau de l'os cortical de l'arcade zygomatique et l'autre au niveau de la corticale de la voûte palatine. La finesse de la plaque lui confère une véritable malléabilité qui permet au chirurgien de plaquer de façon intime la lame de l'implant sur les parois osseuses du sinus. L'implant est pratiquement horizontal du fait de la résorption très importante du maxillaire. (**Fig. 18**)

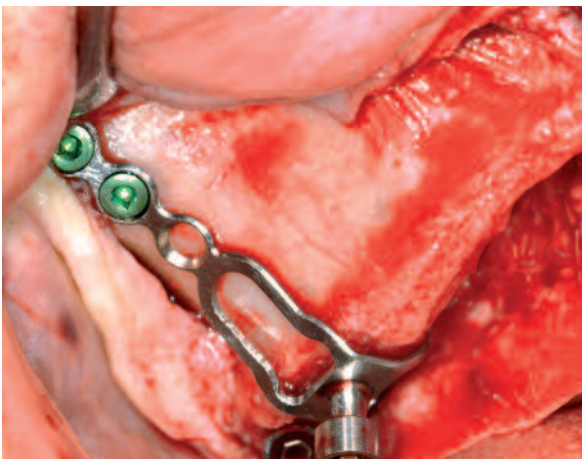


Fig. 18- Implant zygomatique et ses vis d'ostéosynthèse posées pratiquement à plat (noter la vascularisation endo-osseuse).

- 2 implants en zone canine : implants à plaque d'ostéosynthèse 33G3DM9. L'implant va être plié à 90°, une branche verticale va être vissée sur une ligne reliant les deux trous sous-orbitaires dans de l'os très compact, l'autre branche horizontale est vissée dans la corticale de la voûte palatine sous nasale. Là encore, l'implant est sous-périosté sur sa plus grande partie et endo-osseux au niveau du fût dans la lame résiduelle de la crête alvéolaire. (**Fig. 19**)

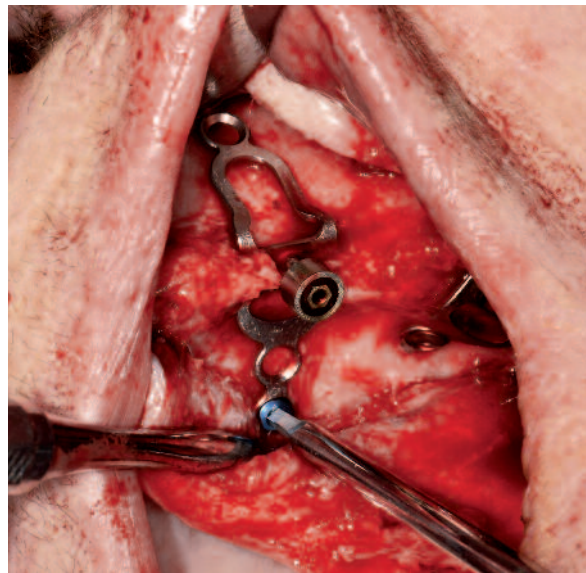


Fig. 19- Implant en zone canine plié à 90° vissé en vestibulaire et en palatin au raphée médian.

- 2 implants à l'épine nasale : 2 Diskimplants asymétriques (anti-rotationnels) mono-disks ou doubles-disks selon la hauteur résiduelle de la crête, sont impactés en endo-osseux stricte. Ils peuvent également être stabilisés par des vis d'ostéosynthèse placées en coin si la stabilité primaire de l'implant ne semble pas satisfaisante.

La chirurgie se termine par un comblement vestibulaire aux matériaux alloplastiques type RTR (Septodont ; TCP) , membranes de PRF et sutures point à point au fil synthétique 2/0.

L'empreinte sans porte-empreinte (Alain ANSEL) est exécutée au sortir de la chirurgie et un mordure à butées d'occlusion (Alain ANSEL) détermine la DVO en vue de la mise en charge immédiate des implants dans les 72 heures (temps raisonnable pour le prothésiste à nous fournir une prothèse de transition titane-chromanite-résine de qualité).

La radiographie panoramique de contrôle de fin de chirurgie montre une répartition et une orientation des implants identiques. (**Fig. 20, 21, 22**)

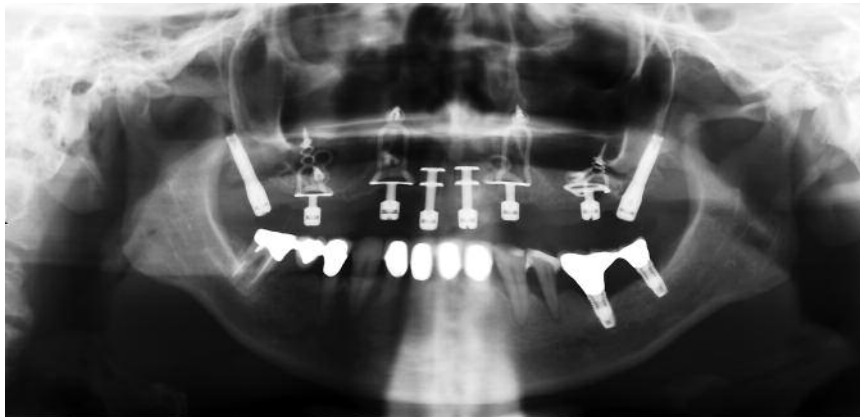

Fig. 20-
Mme B panoramique post opératoire.

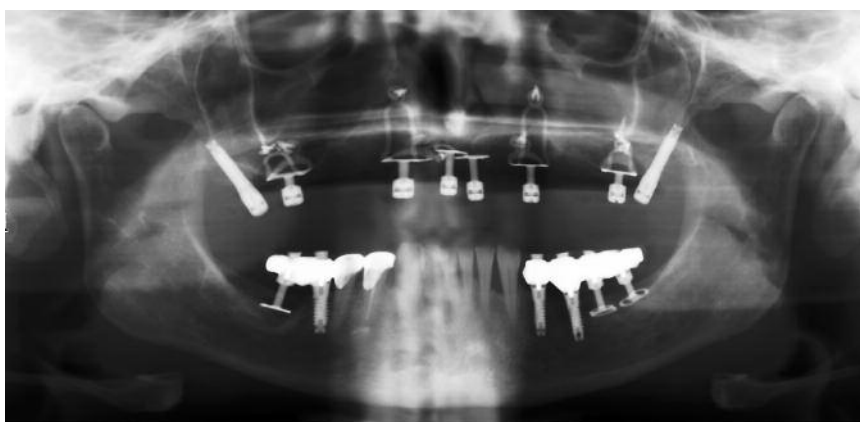

Fig. 21-
Mme C panoramique post op.

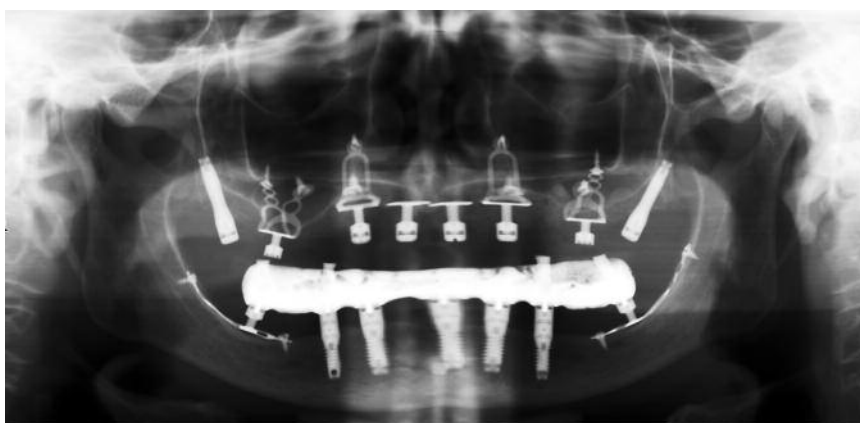

Fig. 22-
Mme M radio panoramique de contrôle.

C/ la prothèse transitoire en implantologie basale

La prothèse transitoire, dans les cas d'atrophie, comprend obligatoirement une reconstitution par fausse gencive de rattrapage de la fonte de crête alvéolaire. Sans cela, les dents seraient trop longues et inesthétiques. Cette fausse gencive doit être conçue en lame de couteau pour éviter les accumulations alimentaires et permettre un nettoyage facile et hygiénique pour le patient. Entre les émergences d'implant, cette fausse gencive sera quelque peu compressive pour limiter les travers d'une résorption osseuse secondaire.

(Fig. 23, 24, 25)

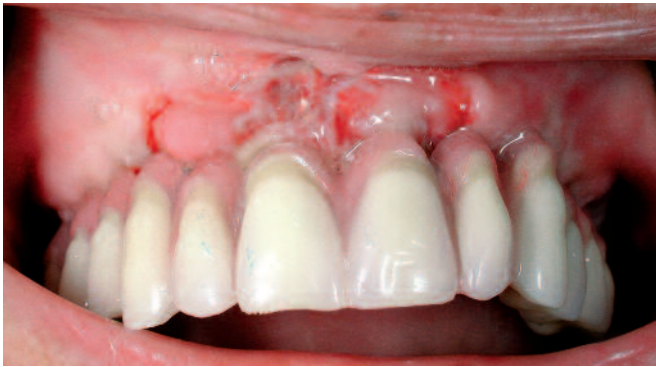

Fig. 23- Mme B prothèse de transition 4 jours PO.

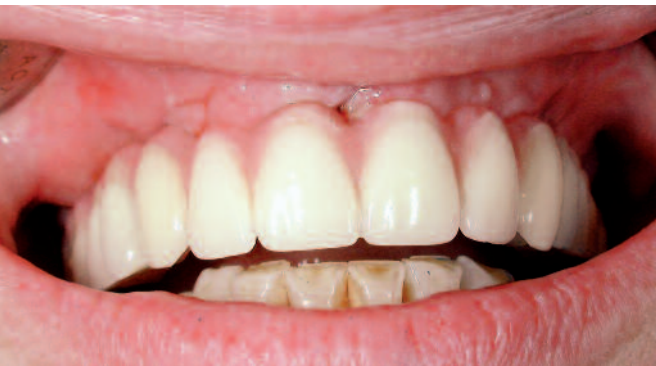

Fig. 24- Mme C prothèse de transition titane chromanite résine.

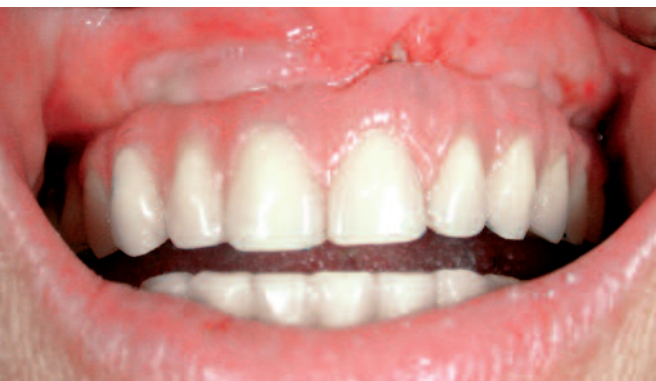

Fig. 25- Mme M prothèse de transition.

L'armature est monolithique (conçue sans soudure) en chrome-cobalt et d'épaisseur suffisante pour garantir une forte rigidité, assurant ainsi le rôle de fixateur externe, gage de réussite d'une bonne ostéointégration en MCI des implants fixés sur un os résiduel atrophique.

L'armature est assise sur les implants grâce à une connectique plane assurée par des bagues de collage en titane qui assurent une isolation électrolytique. Seules les connectiques ptérygoïdiennes sont solidaires de l'armature par une coulée de bagues calcinables évitant un décollement intempestif lors des forces d'arrachement. (Fig. 26)



Fig. 26- Armature en chromanite et bague de collage en titane. Seule la bague ptérygoïdienne est coulée avec l'armature grâce à une bague calcinable.

La prothèse de transition est vissée à plat sur les implants quelque soit leur orientation. Les deux implants ptérygoïdiens en sont la représentation la plus évidente avec une orientation à 45° dans le sens mésio-distal et vestibulo-lingual. (Fig. 27)

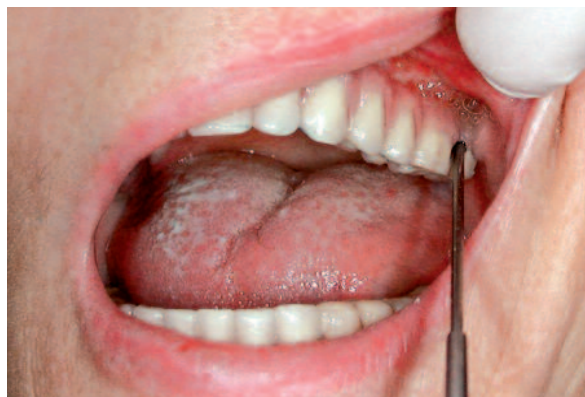

Fig. 27- Axe de vissage de l'implant ptérygoïdien - angle à 45°.

La position des pertuis d'accès aux vis de fixation en or (qui seront resouquées à 24 heures de mise en charge une fois le module de Jung établi ; environs 1000 cycles d'occlusion) est dictée par l'anatomie de la face, du fait d'une position précise des implants. C'est ainsi que l'on peut constater que les pertuis des implants à l'épine nasale ont un accès au cingulum des incisives centrales, ceux des implants des piliers canins ont un accès au cingulum des 13 et 23, les implants zygomatiques ont un accès au niveau de la face occlusale des dents de 6 ans. Quant aux implants ptérygoïdiens, l'accès dépend beaucoup de l'orientation de la tubérosité résiduelle et peuvent être vestibulés ou venir au niveau des faces occlusales des 17 et 27.

La similitude de positionnement des pertuis pour ces trois patientes est remarquable et impression-

nante, sachant que cette chirurgie en implantologie basale se fait à main levée sans guide chirurgical. (**Fig. 28, 29, 30**)

La prothèse d'usage sera réalisée après 12 à 24 mois, une fois l'ostéointégration validée. L'occlusion aura pris sa place et les éventuelles résorptions secondaires seront stabilisées. La prothèse de transition servira alors à la fois de transfert de l'occlusion, de test de la phonétique et de l'esthétique du sourire. Cette prothèse d'usage peut être une nouvelle prothèse titane-chromanite-résine avec des dents en céramique ou un bridge céramo-métallique avec fausse gencive en céramique. Les procédés d'usinage et les avancées technologiques nous font nous orienter de plus en plus vers des prothèses « définitives » en Zircon dont le procédé ZIRKONZAHN en représente la quintessence.

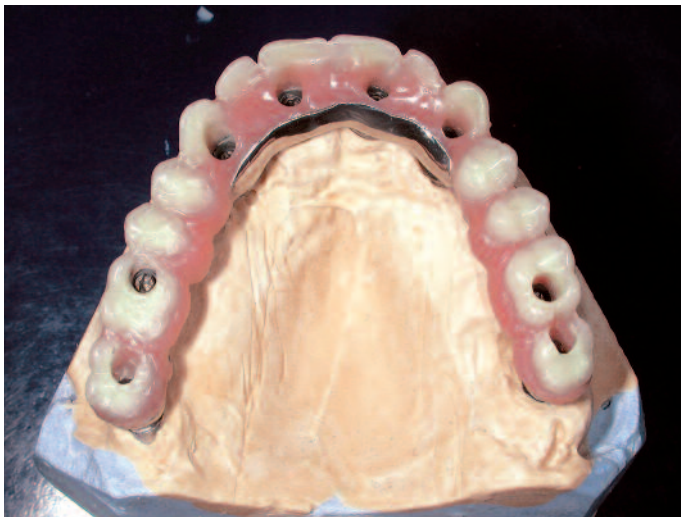

Fig. 28- Mme B vue occlusale.

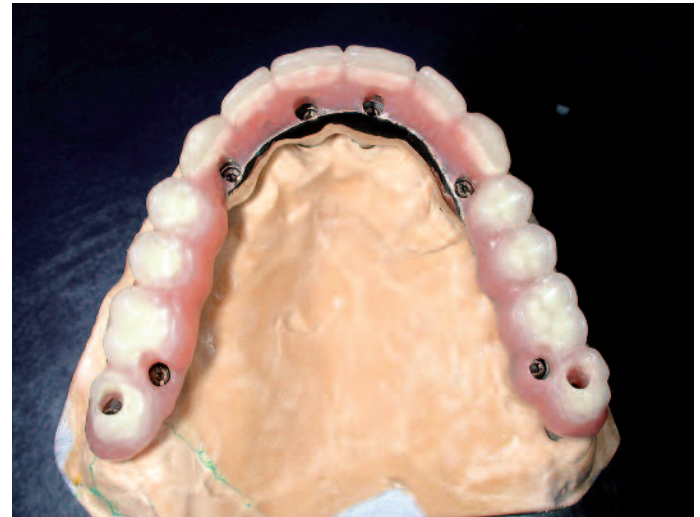

Fig. 29- Mme C prothèse de transition vue occlusale.

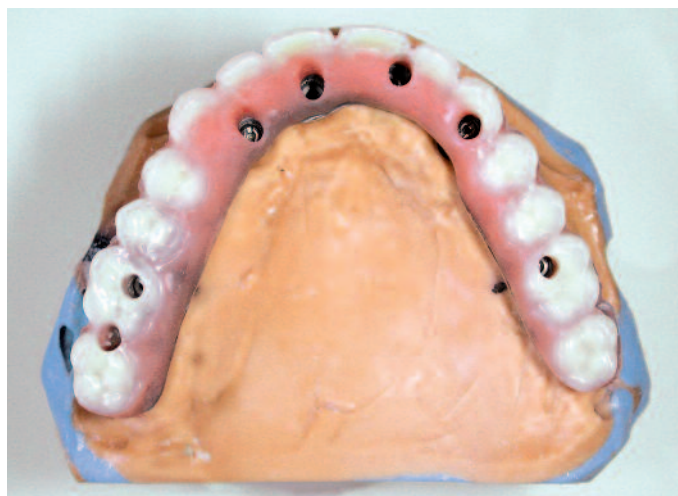


Fig. 30- Mme M position anatomique des pertuis d'accès aux vis.

D/ contrôle scanner à 9 mois post-opératoire

Le contrôle radiographique régulier est nécessaire pour valider au cours du temps la bonne ostéointégration des implants basaux.

La panoramique est le cliché le plus adapté pour surveiller la bonne tenue de nos implants qui ont été mis en charge immédiatement, et nous permet de réagir rapidement à tout problème sans bombarder le patient de doses importantes d'irradiations. (**Fig. 31, 32, 33**)

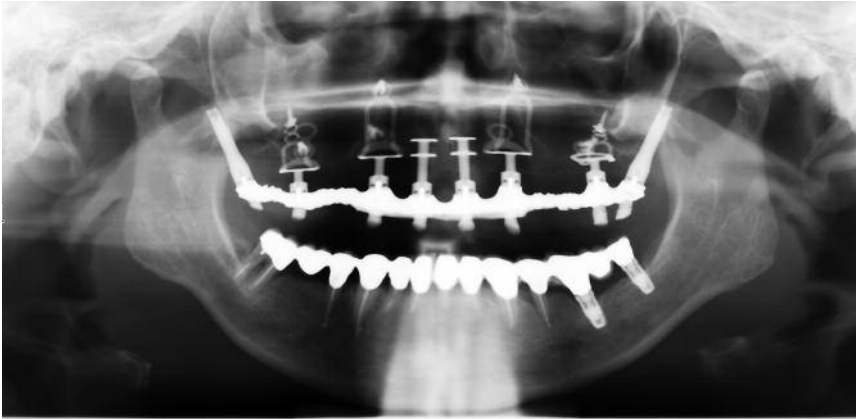


Fig. 31-Mme B panoramique après vissage.

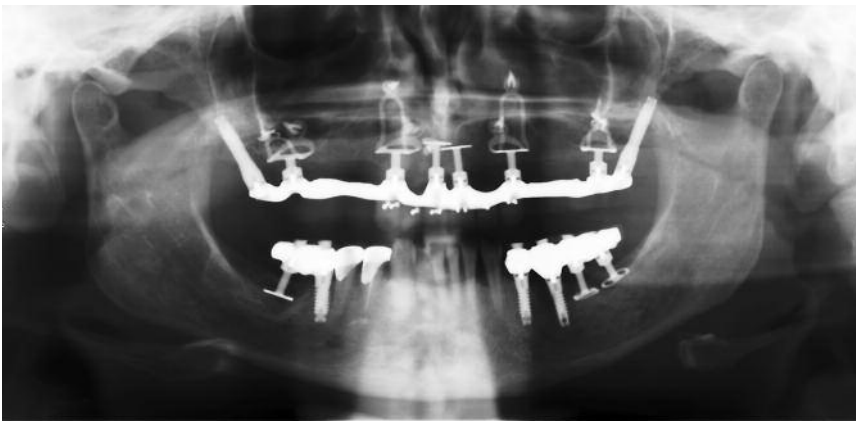

Fig. 32-
Mme C panoramique de contrôle à la mise en charge des implants.

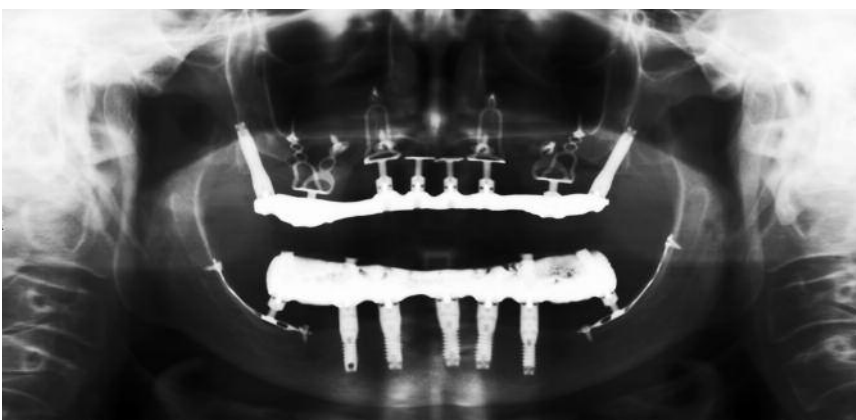


Fig. 33-
Mme M panoramique à la mise en charge.

Le scanner peut être un autre moyen de contrôle lorsque des doutes sont à lever. Pour le bien-fondé de cette présentation, une étude scanner à été demandée à 9 mois du port de la prothèse de transition pour valider le protocole du procédé de l'implantologie basale. Les implants ptérygoïdiens sont correctement enchassés dans l'os et les implants à plaque d'ostéosynthèse conservent leur intimité avec les parois osseuses des sinus et des piliers canins. Les vis d'ostéosynthèse, véritables mini-implants, conservent une bonne ostéointégration. (**Fig. 34, 35, 36**)

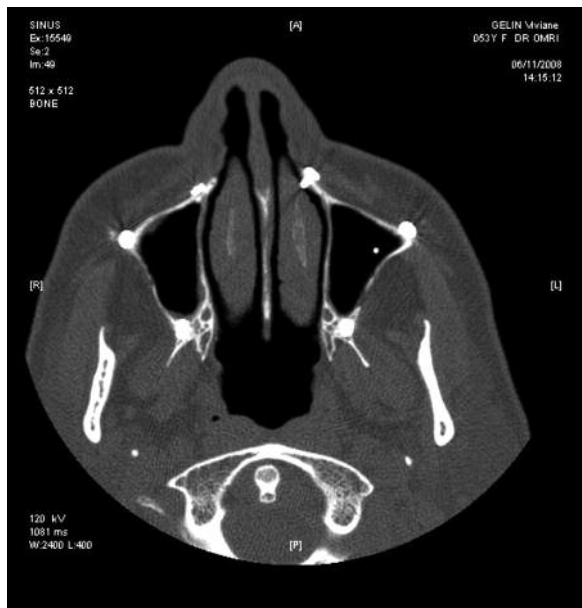


Fig. 34- Scanner à 9 mois, bonne ostéointégration des implants ptérygoïdiens. Les vis d'ostéosynthèse restent ostéointégrées.

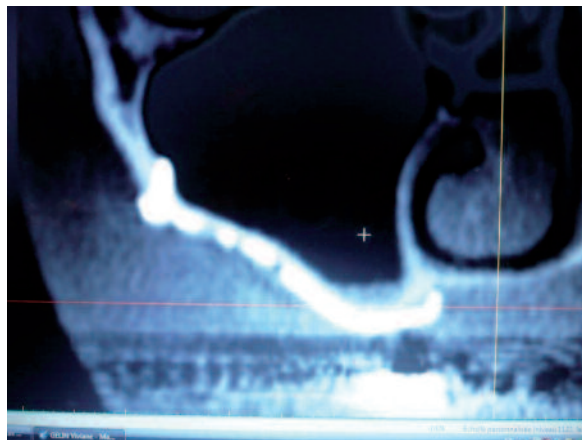


Fig. 35- Plaque zygomatique, bonne adaptation le long de la paroi sinusienne.

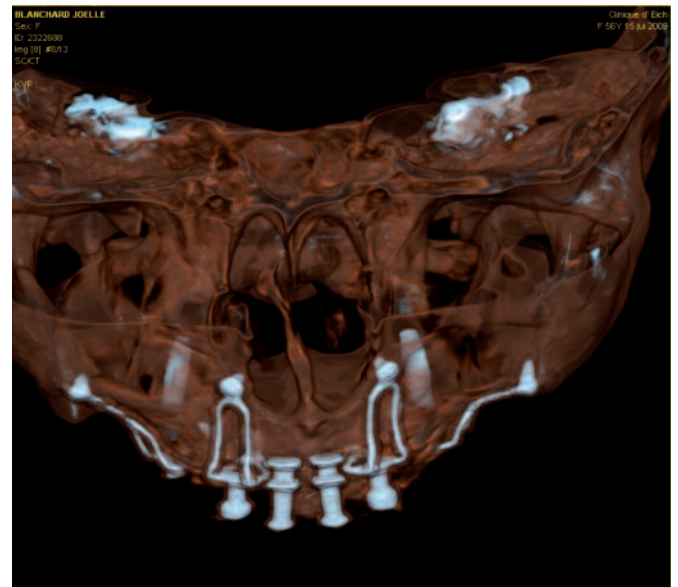


Fig. 36- Scanner 3D à 9 mois, les plaques restent en contact intime avec les parois osseuses.

Quelques variantes en implantologie basale

► Cas n° 1 :

M^{me} BE. 58 ans : prothèse sur 8 implants. (**Fig. 37**)

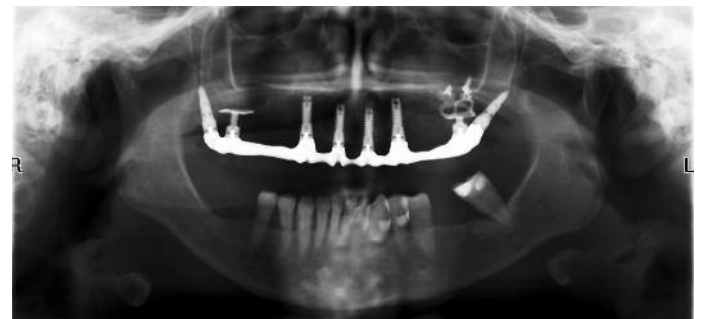

Fig. 37- Utilisation de Fratal en prémaxillaire et d'un monodisk en 16.

- les tubérosités étant très fines et réduites, les implants axiaux ptérygoïdiens sont des Fratel 3.3H12OFX . implants cylindro-coniques macro- et micro-filetés, avec un apex en forme de vis d'ostéosynthèse insérées en condensation sans le forage au foret pilote. Un pilier de 4mm est placé pour passer la fibro-muqueuse épaisse de la tubérosité.

- l'implant 16 est un monodisk asymétrique 11G3DM9 endo-osseux.
- le prémaxillaire étant suffisant pour recevoir une implantologie axiale, 4 Fractal® 3.75H13MF1 sont placés en 11,13,21,23.

► **Cas n° 2 :**

M. BO. 45 ans prothèse sur 8 implants. (Fig. 38)

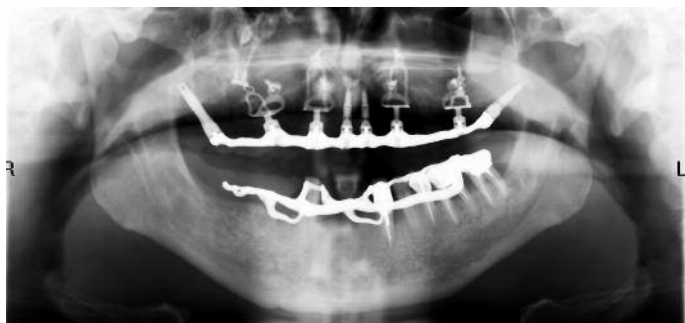

Fig. 38- Utilisation des implants Frutex.

- la tubérosité 28 étant très atrophique, un implant Frutex et pilier de 4mm est utilisée,
- la zone de l'épine nasale étant fine mais assez large et haute, 2 implants Frutex avec piliers de 2 mm sont utilisés.

► **Cas n° 3 :**

M^{me} KR. 55 ans prothèse sur 8 implants. (Fig. 39)

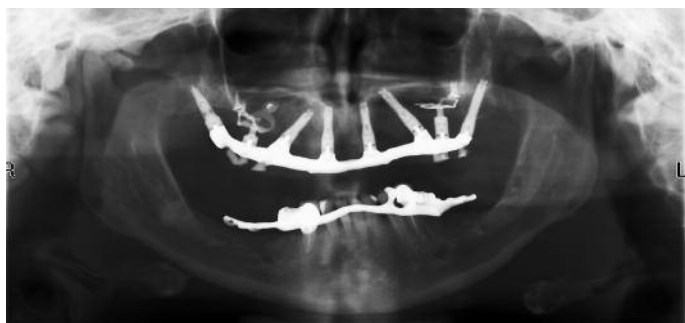

Fig. 39- Utilisation de Frutex et des implants inclinés.

- tubérosité 18 atrophique équipée avec Frutex et pilier de 4 mm.
- prémaxillaire moins atrophique et meilleure répartition des implants en utilisant des implants inclinés en 15 et 25 qui contournent le sinus maxillaire Fractal 3.75H13MF1.

- la zone sous-sinusienne gauche étant très résorbée par rapport au prémaxillaire du même côté, 2 piliers de 3.5mm sont placés pour passer une fibro-muqueuse très épaisse.

► **Cas n° 4 :**

M^{me} MA 53ans. Prothèse sur 10 implants. (Fig. 40)

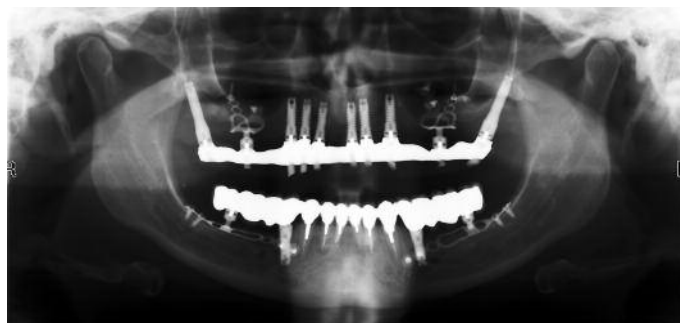


Fig. 40- Prémaxillaire volumineux, utilisation de Fractal. Les zones atrophiques postérieures sont gérées en implantologie basale.

- le prémaxillaire étant assez volumineux, 6 implants axiaux sont positionnés selon les 6 dents du bloc incisivo-canin, 6 Fractal 3.75H13MF1.
- l'atrophie postérieure est gérée de façon classique.

► **Cas n° 5 :**

M^{me} GE 55ans. Prothèse sur 7 implants. (Fig. 41)

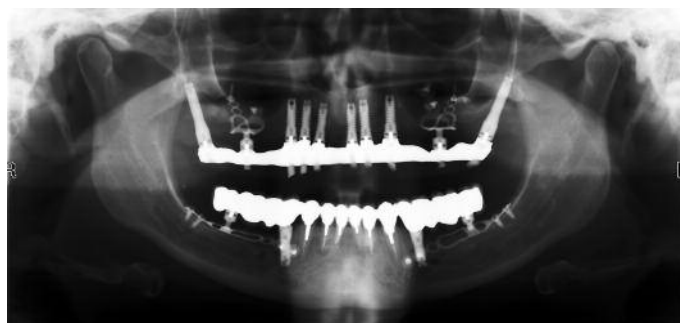

Fig. 41- Un seul implant Fractal dans le trou naso-palatin.

- l'atrophie étant extrême du fait d'un effondrement du prémaxillaire par le port d'une prothèse amovible mal adaptée, l'épine nasale est quasi inexistante. Un seul implant va être placé dans le trou naso-palatin, Frutex 3.75H8MF1.

Principe de l'implantologie basale appliquée aux atrophies osseuses

- appuis sur les piliers de la face,
- sustentation importante aux forces occlusales, (**Fig. 42**)
- opposition aux forces d'arrachement (l'implant ptérygoïdien est bloqué dans un os de la base du crâne), (**Fig. 43**)
- chirurgie guidée par l'anatomie, (**Fig. 44**)
- préservation du sinus maxillaire et pas de chirurgie lourde,
- préparation ostéogénique.

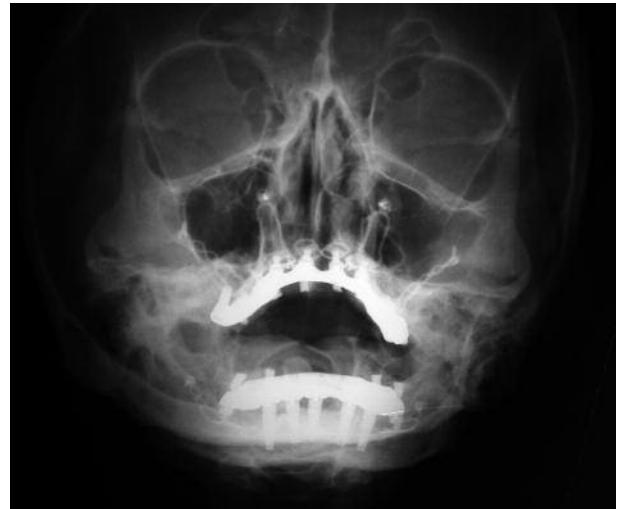

Fig. 42- Incidence de Blondeau- sustentation des implants à plaque.

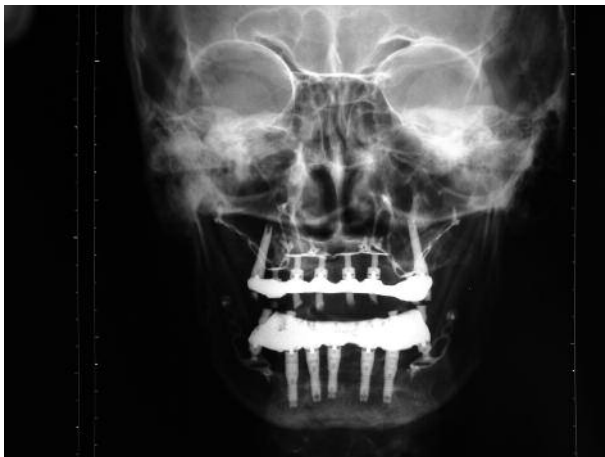

Fig. 43- Ancre de l'implant ptérygoïdien dans un os de la base du crâne (sphénoïde).

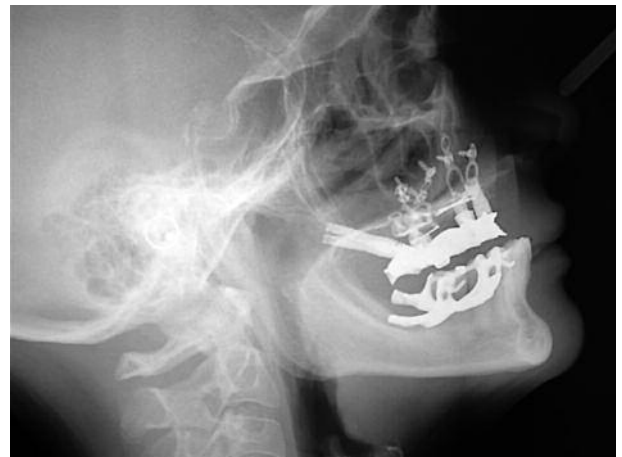

Fig. 44- Téléradiographie de profil. Chirurgie à main levée - superposition des implants par guidage anatomique.

Conclusion

Lorsque l'os alvéolaire a complètement disparu, les techniques de greffes ne peuvent pas apporter des solutions reproductibles à ces patients qui sont de véritables handicapés de la bouche. C'est alors que l'implantologie basale prend toutes ses lettres de noblesse.

Son protocole en est aujourd'hui bien établi, et suit des règles bien définies, à tel point que l'on peut aisément parler de « mode d'emploi », tellement pléthore de cas qui se présentent sont opérés sur le même schéma.

Les trois cas présentés dans cette publication en sont le plus bel exemple.

Mais pour autant, simplicité n'étant pas synonyme de facilité, l'implantologie basale demande une courbe d'apprentissage longue et encadrée du fait de son caractère très chirurgical. Sa formation se fait au cours d'un diplôme universitaire sur deux ans à la faculté de médecine de Nice, suivie d'un coaching par un chirurgien chevronné qui saura donner tous les conseils avisés pour une chirurgie de très haut niveau.

Bibliographie

- **Ansel A.**- Mémoire d'implantologie DUI N°01.06.D03 Université Nice-Sophia Antipolis . Implantologie basale : critères de choix et prothèse. 2005.
- **Ansel A., Stenger A., Cotten P., Menetray D., Petitbois R.**- Maxillaire à forte résorption osseuse: l'implantologie axiale et basale au service de la mise en charge immédiate. *Implantologie Revue* Août 2008 :35-46.
- **Ansel A., Ducos S., Menetray D.**- Maxillaire atrophique : les nouveautés pour la mise en charge immédiate, à propos d'un cas. *Implantologie Revue* Mai 2009 :63-71.
- **Bocklage R.**- Rehabilitation of the edentulous maxilla and mandible with fixed implants supported restorations applying immediate functional loading: a treatment concept. *Implant Dent* 2002; 11(2): 154-8.
- **Cotten P., Carmona D.**- Mandibule et maxillaire à forte résorption osseuse. Extractions, implantations totales, mise en charge immédiate. *Technique Diskimplant. Implantologie Revue*. Février 2007 : 7-27.
- **Diederich H.**- Immediate loading of a maxillary full-arch rehabilitation by basal and crestal implants. *Implant Directions Vol.3 N°.1 March 2008* p61.
- **Donsimoni J.M., Dohan D.**- Les implants maxillo-faciaux à plateau d'assise 1ère et 2ème partie. *Implanto* Janvier-Mars 2004 Vol 13 N°1 p13
- **Giot G.**- Les indications prothétiques. *Cours implantologie, ronéo 5^e Année, Montrouge; Paris V* 1993.
- **Poggi P.**- Mémoire d'implantologie DUI N° 00.06D/3 Université Nice-Sophia Antipolis Prothèses Vissée sur implants Cylindriques et Diskimplants. A propos de deux cas cliniques. 2000.
- **Petitbois R., Ansel A., MENETRAYenetray D.**- Prothèses vissées sur implants : intérêt des bagues collées. Taux de succès à 5 ans. *Le Chirurgien Dentiste de France N°1303-1304* du 10-17 mai 2007.
- **Rodriguez & al.**- Maxillary sinus augmentation with deproteinated bovine bone and platelet rich plasma with simultaneous insertion of endosseous implants. *J Oral Maxillofac Surg* 2003; 6(2):157-63
- **Scortecci G.**- La prothèse implantaire au laboratoire. *Cahiers de prothèse* 67:88-103 1989
- **Scortecci G.**- Immediate function of cortically anchored disk-design implants without bone augmentation in moderately to severely resorbed completely edentulous maxillae. *J Oral Implantol* 1999.25(2):70-9.
- **Scortecci G., Misch C.E., Benner K.U.**- Implants and Restorative Dentistry . Martin Dunitz ltd The Livery House 7-9 Pratt Street London NW1 OAE
- **Tulasne J.F., Amzalag G., Sansemet J.J.**- Implants dentaires et greffes osseuses. *Cah Prothèse* 1990; 71:80-102